

**Pitfall aus dem Notfall-Alltag**

*„I may get lost but I'll never get stuck.“*

Dr. med. Viktor Martos  
Oberarzt Medizin  
Spital Wil

© 2023 Dr. med. Viktor Martos

1

1

**25-jährige Patientin**

- Rezidivierende Fremdkörperingestionen
- In betreuter Wohngruppe
- Institution unerlaubt verlassen, wird polizeilich gesucht

**13.11.2023: Zuweisung nach Ingestion von zwei Knopfzellen**

- «Die Patientin hat heute den Zwang verspürt Batterien zu schlucken. Sie hat im Coop eine 5-er Packung Knopfzellen gestohlen und zwei davon (ohne suizidale Absicht) geschluckt.»

© 2023 Dr. med. Viktor Martos

2

2


**Anamnese**

- keine Symptome
- Am Vortag habe sie eine Rasierklinge geschluckt

© 2023 Dr. med. Viktor Martos

3

3

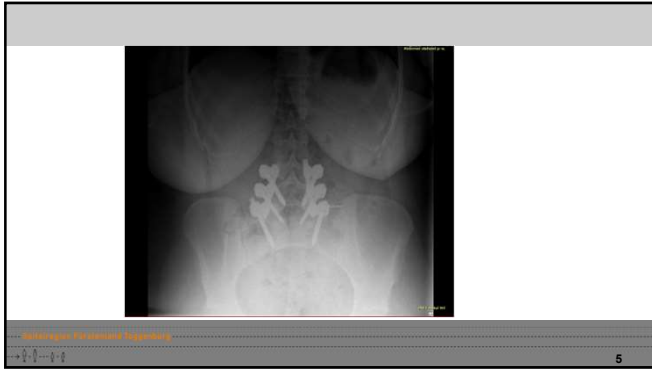

The image displays two chest X-rays side-by-side. The left image is a standard anteroposterior (AP) view of the chest, showing the lungs, heart, and diaphragm. A distinct, rounded, radiopaque (white) foreign body is visible in the lower part of the thorax, specifically in the region of the esophagus. The right image is a lateral view of the chest, which provides a different perspective, confirming the location of the foreign body within the esophageal lumen. The surrounding lung fields and mediastinal structures appear otherwise normal.

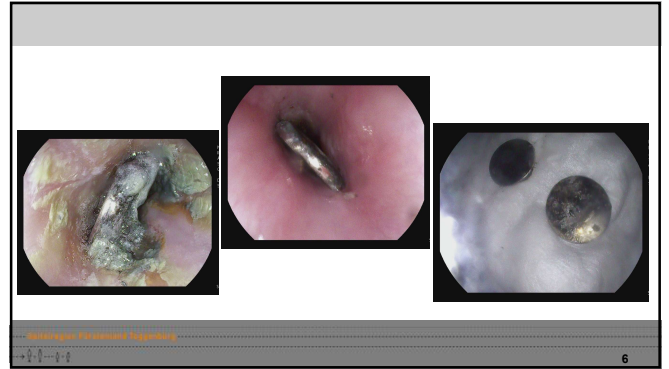
© 2023 Dr. med. Viktor Martos

4

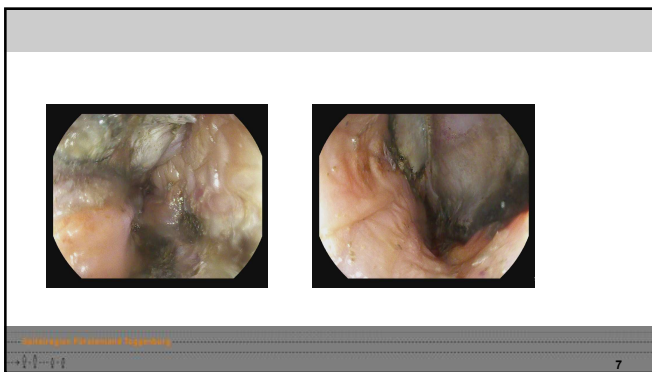
4



5



6



7

**Beurteilung**

- Verätzung im mittleren Ösophagus
- Ohne Hinweis auf Perforation, relativ hohes Risiko der sekundären Perforation

**Prozedere**

- Fürsorgerische Unterbringung in Psychiatrie, zur Vermeidung von weiteren Ingestionen
- Pürierte Kost, Protonenpumpenhemmer
- Kontroll-Gastroskopie in 1 Woche

8

**Verlauf**

- Tag 2: Patientin hat um 6 Uhr zwei Rasierklingen geschluckt
  - CT Abdomen
- Tag 3: Endoskopie bei Impaktion Einwegrasierer, Entfernung mit Overtube
- Tag 4: Gastroskopie nach Ingestion eines Plastikteils von Steckdose
- Tag 7: Bergung von weiteren Fremdkörpern
- Tag 14: Stenose über 4 cm Länge

9

10

**Rezidivierende Fremdkörper-Ingestion**

- 08/2021-09/2021 wiederholte Ingestion von Rasierklingen, Glasscherben, Metallteil
- 10/2021 Verschlucken von Scherben
- 10/2020 Gastroskopie: Keine Scherben auffindbar, leicht entzündliche Z-Linse im Rahmen Reflux
- 10/2021 Gastroskopie: Impaktierte EKG Elektroden Ampullen, Scherbe im Ösophagus ohne Komplikation, Zeichen der abklingenden Refluxösophagitis LA B
- 02/2022 Ingestion maingrosses Hartplastikstück
- 02/2022 Ösophagus-Likora nach wiederholten Ingestion von Knopf-Batterien
- 03/2022 Ingestion einer spitzen Porzellanscherbe
- 01/2023 Ingestion einer stumpfen Messerspitze
- 02/2023 spitzen Messerklinge, gastroscopische Entfernung
- 03/2023 Ingestion Messerspitze
- 04/2023 Ingestion von Glasscherben
- 04/05/2023 Ingestion Messerspitze
- 10/05/2023 Ingestion Messerspitze
- 22/05/2023 Ingestion Messerspitze
- 08/07/2023 Ingestion einer Sparschäler Klinge und anamnestisch 2 Batterien (mündlicher Befund)
- 20/07/2023 anamnestisch Ingestion AAA- und Knopf-Batterie
- 24/07/2023 Ingestion einer AAA- Batterie
- 21.05.2003: drei AAA-Batterien
- 01.11.2023 Abschraubbarer Deckel eines Eyeliners, 3 Zacken eines Plastikkammes sowie eine Rasierklinge

11

**Rezidivierende Fremdkörper-Ingestion**

- 04/11/2023 Ingestion einer Rasierklinge
- CT Abdomen: Die verdichteten Fremdkörper im Colon caecum (Blinddarm) sind aktuell nicht mehr reponierbar. Bei 2 typischer Fremdkörper im Colon am 18.11.2023. In Colon reponierbar nach Glycerin-Enema (Erstinspektion)
- 10/2021 Verschlucken von Scherben
- 10/2020 Gastroskopie: Keine Scherben auffindbar, leicht entzündliche Z-Linse im Rahmen Reflux
- 10/2021 Gastroskopie: Impaktierte EKG Elektroden Ampullen, Scherbe im Ösophagus ohne Komplikation, Zeichen der abklingenden Refluxösophagitis LA B
- 02/2022 Ingestion maingrosses Hartplastikstück
- 02/2022 Ösophagus-Likora nach wiederholten Ingestion von Knopf-Batterien
- 03/2022 Ingestion einer spitzen Porzellanscherbe
- 01/2023 Ingestion einer stumpfen Messerspitze
- 02/2023 spitzen Messerklinge, gastroscopische Entfernung
- 03/2023 Ingestion Messerspitze
- 04/2023 Ingestion von Glasscherben
- 04/05/2023 Ingestion Messerspitze
- 10/05/2023 Ingestion Messerspitze
- 22/05/2023 Ingestion Messerspitze
- 08/07/2023 Ingestion einer Sparschäler Klinge und anamnestisch 2 Batterien (mündlicher Befund)
- 20/07/2023 anamnestisch Ingestion AAA- und Knopf-Batterie
- 24/07/2023 Ingestion einer AAA- Batterie
- 21.05.2003: drei AAA-Batterien
- 01.11.2023 Abschraubbarer Deckel eines Eyeliners, 3 Zacken eines Plastikkammes sowie eine Rasierklinge

12

### Fremdkörper-Ingestion

- Problematik bei Kleinkindern, mentaler Retardierung oder psychischer Erkrankung
- 80% ungehinderte Passage (Ambe P et al 2012), übrige Fälle endoskopische oder chirurgische Bergung nötig
- Todesfälle durch Organverletzung (Bee et al 1989) oder mechanischer Ileus (Betz P 1994)

© Mediziner, Universität Regensburg

13

13

### Knopfbatterien

- Kleinkinder Missverhältnis Batterie- zu Ösophagus-Durchmesser
- Veränderungen nach Minuten nachweisbar, Verätzung innert 2 Stunden
- Stromfluss über feuchte Schleimhaut zwischen Minus- und Pluspol
- Bildung von Hydroxid-Ionen, die zu pH-Erhöhung und Verätzung führen
- Therapie
  - Präklinisch: Gabe von 2 TL Honig alle 10 Minuten (Anfang et al 2016, www.poisson.com)
  - Klinik: Sucraifat®
  - Extraktion statt Vorschub (Ösophagusverletzungen)
  - Spülung mit Essigsäure (Neutralisation)

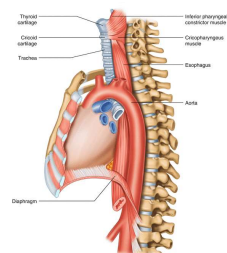
© Mediziner, Universität Regensburg

14

14

### Komplikationen

- Tracheoösophageale Fistel
- Ösophagusperforation
- Mediastinitis
- Stimmbandlähmung
- Trachealstenose, Tracheomalazie
- Aspirationspneumonie
- Empyem
- Lungenabszess
- Pneumothorax
- Spondylodiszitis
- Blutung



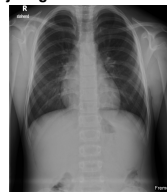© Mediziner, Universität Regensburg

15

15

### Exkurs Röntgentechnik

- 10-jähriger Knabe mit Verschlucken einer fingergrossen Taschenlampe



Bilder: Dr. Ivo Glowstein

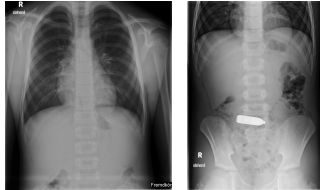
© Mediziner, Universität Regensburg

16

16

### Exkurs Röntgenaufnahme

- 10-jähriger Knabe mit Verschlucken einer fingergrossen Taschenlampe



Bilder: Dr. Ivo Igrowstein

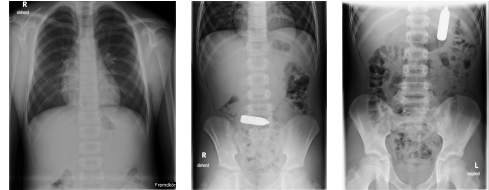© Helmut Müller, München, 2010

17

17

### Exkurs Röntgenaufnahme

- 10-jähriger Knabe mit Verschlucken einer fingergrossen Taschenlampe



Bilder: Dr. Ivo Igrowstein

© Helmut Müller, München, 2010

18

18

### Fazit

- Ingestion von Knopfzellen ist ein Notfall
- Gefahr der Banalisierung bei rezidivierenden Zuweisungen

© Helmut Müller, München, 2010

19

19